

СПРАВКА

о результатах в коррекции зон деформации энергетического экрана (ЭЭ) гр.Зайцева А.В. оператором Грабовым Г.П.

I. Информация о пациенте:

Гр. Зайцев Алексей Викторович, проживает в г. Ташкенте.


Обратился с жалобой на плохое состояние в результате сердечного приступа, произошедшего 12.06.93г. в самолете при возвращении из г.Москвы в г.Ташкент.

В медсанчасти НАК была сделана электрокардиограмма и поставлен диагноз: "ИБП. Стенокардия-впервые выявленная" и назначено медикаментозное лечение.

Пациент от медикаментозного лечения отказался и принял II сеансов коррекции ЭЭ, проведенных оператором.

2. 25.06.93г. повторная электрокардиограмма дала положительный результат, состояние пациента улучшилось.

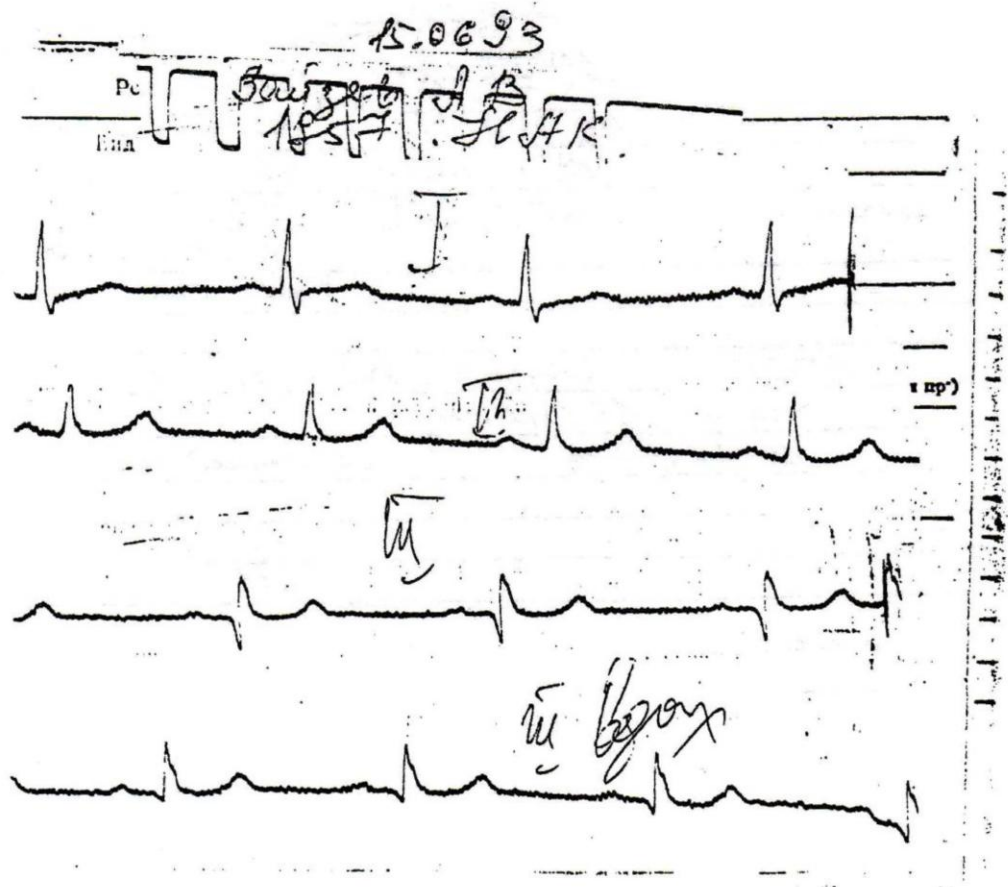
Выводы: в результате проведенного лечения полностью восстановилась работоспособность пациента, что подтверждается личной подписью:

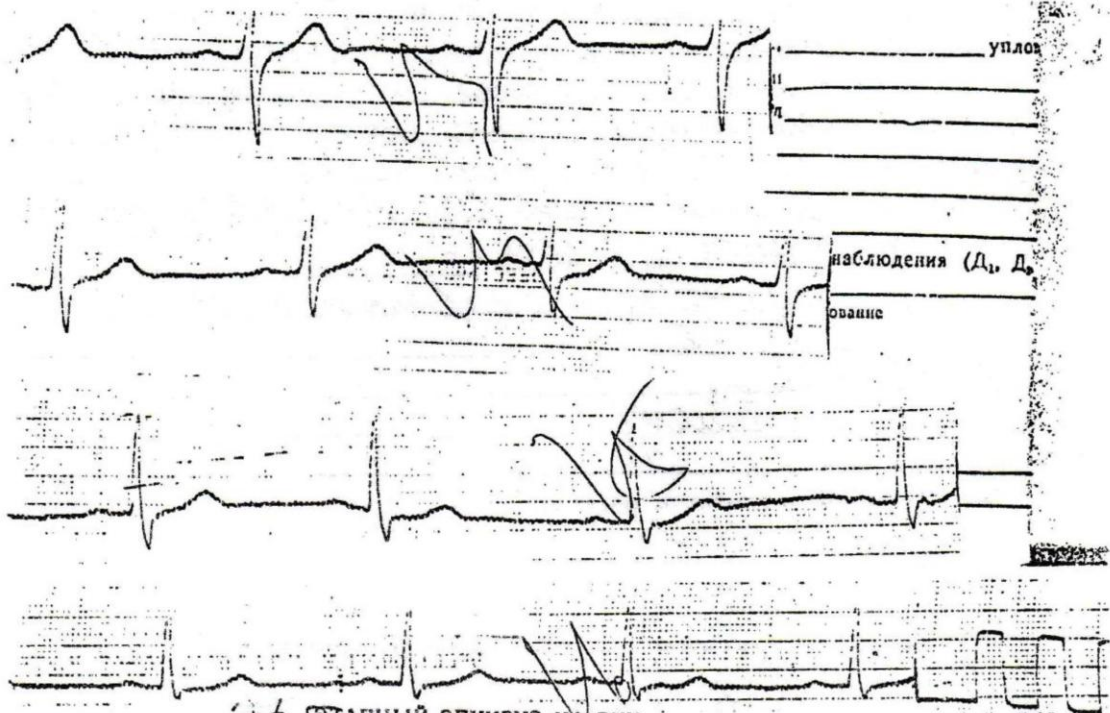
25.06.93г. 

Переписной эпикриз из медицинской карты*

Ф. И. О. - 14.06.93 2 дня по поводу инфаркта миокарда в отделе кардиологии в 12
 Состояние под наблюдения в отделении кардиологии диспансерного участка,
 На основании анализов лабораторных исследований и ЭКГ,
 Данных о заболевании форм хронического инфаркта
некоторой формы бессимптомно протекающего
 Обращено: в отделение кардиологии 84 лет 150/100
 Сов. много заболеваний в прошлом и настоящем в период наблюдения в отделении кардиологии диспансерного участка
 Дата его выявления 19 г.
 Сопутствующие заболевания с датами их выявления
Д-21 ИБС по смешанной форме?
ИБС?
Средств ИБС
Васкулит

Дополняется листом уточненных диагнозов.





ЭТАПНЫЙ ЭПИКРИЗ НА ВКК
 на бланке с _____ по _____ дней
 $PR = 0144$ $PRV = 0094$ $PR = 0021$
 Синусовый ритм с ST-депрессией
 проводимое лечение: _____
 ST-депрессия, ST-сегмент, ST-сегмент, ST-сегмент

Вывод Синусовый ритм
 ST-депрессия, ST-сегмент, ST-сегмент, ST-сегмент
 ST-сегмент, ST-сегмент, ST-сегмент, ST-сегмент
 ST-сегмент, ST-сегмент, ST-сегмент, ST-сегмент

в продолжении бланка до "_____" 19__ г

СПРАВКА

о результатах в коррекции зон деформации энергетического экрана

(ЭЭ) гр. Зайцева А.В. оператором Грабовым Г.П.

1. Информация о пациенте:

Гр. Зайцев Алексей Викторович, проживает в г. Ташкенте.

Обратился с жалобой на плохое состояние в результате сердечного приступа, произошедшего 12.06.93г. в самолете при возвращении - из г. Москвы в г. Ташкент.

В медсанчасти НАК была сделана электрокардиограмма и поставлен диагноз: "ИБП. Стенокардия - впервые выявленная" и назначено медикаментозное лечение.

Пациент от медикаментозного лечения отказался и принял 11 сеансов коррекции ЭЭ, проведенных оператором.

2. 25.06.93г. повторная электрокардиограмма дала положительный результат, состояние пациента улучшилось.

Выводы: в результате проведенного лечения полностью восстановилась работоспособность пациента, что подтверждается личной подписью:

29.06.93 г. (подпись)

Переписной эпикриз из медицинской карты

14.06.93 г. два дня тому назад во время полета на самолете почувствовал дурноту, тошноту, головокружение. Очнулся через некоторое время на носу самолета. После этого приступа некоторое время беспокоила слабость.

Объективно: пульс ритмичный 84 удара в минуту. Артериальное давление 150/100. Сердце – тоны явные. Печень в норме.

Диагноз: НЦД по гипертоническому типу?

ИБС?

Сделать ЭКГ.

(подпись)

15.06.93 г.

Зайцев А.В., 1957 г.р., НАК

ЭКГ.

Результаты ЭКГ.

Вывод: синусовый ритм - 82 удара в минуту. Динамика положительная. /подпись/