

**СВИДЕТЕЛЬСТВО**  
о экстрасенсорной работе Грабового Григория Петровича

Населенный пункт Ташкент 1991 / 11 / 19  
(место заполнения свидетельства) год месяц число

Я, Авагимова Софья Валентиновна гражданка (ка) Узбекистана  
(фамилия, имя и отчество полностью) (государство)

15 мая 1941 работающий (щая) Таш. Гос  
(дата рождения) наименование предприятия

Комаровская Ирада  
(должность и служебные телефоны)

проживающий (щая) Ташкент 82 320119  
(адрес места жительства и домашний телефон)

имеющий (щая) удостоверение личности \_\_\_\_\_  
(наименование документа, серия, номер)

\_\_\_\_\_ кем и года выдан документ)  
обратился (лась) к экстрасенсу Грабовому Г.П. (имеющему паспорт серии III -  
ОГ № 586058, выданный 01.02.1980 года, удостоверения серии А № 018465 и  
серии А № 018466 на занятие экстрасенсорной деятельностью), с целью: \_\_\_\_\_

Узнать  
(изложить причину обращения и описать результат очной или

заочной экстрасенсорной работы Грабового Г.П. за период)  
1 января - 1994 - магический ритуал - сессии  
сплошными сессиями в течение всего

1 мая проводили сессии у Авагимова  
Грабового Г.П. индивидуальными сессиями  
не проводили

8 сентября 1994 - сессия 934 - магический  
ритуал с магическим ритуалом и сессиями  
в течение всего времени

к настоящему времени сессии проводились.

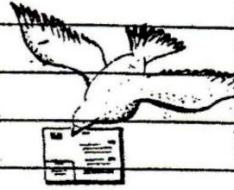
1) с 2 января 1994 - сессии экологические и  
рациональные

2) магический ритуал с сессиями сессии  
сессионные Р. С. - с 24.10.94

AS Авагимова  
(подпись заполнившего свидетельство) (фамилия)

НИИ ОНКОЛОГИИ  
и радиологии  
МЗ УССР  
УЗД КАБИНЕТ

№ 01/992



Аваширова С 1941 г. р.

На рентгенограмме - располо-  
жение несли обычные  
с четкими контурами, на-  
рележира. односторонняя,  
исключив размер - овальной  
формы, стенки и контуры  
радиальной. В центре фибро-  
зная до 7 см (в н. з. м.) содер-  
жащие густой фибры  
без кальцификации железа  
и кальцифика. без видных  
включения.

Местоположение - форма  
и размеры обеих почек  
обычные. ТМТ-18 мм

В заключение - локальные  
системные видны следы  
олигометаст. в виде соли  
и невр. факт. мет. факт. мет. факт. мет.  
Вывод по данным ТМТ-карты  
хрон. колликулитиса факт. мет.

Научный центр хирургии Мин-ва здр. Р. У.

Отделение ультразвуковых исследований

Ф. И. О. Авасиллова, 1941 г. р.

Предварительный диагноз облитерация

Тип ультразвуковой системы Алока SSD-680 чистота \_\_\_\_\_

Орган \_\_\_\_\_

Дата исследования 21.10.94. Врач Азайтмы Т. Ф.

ЗАКЛЮЧЕНИЕ Печень в размерах не увеличена, структура однородна. Желчный пузырь обочной формы, размеров, полости нет. Размеры - контуры ровные, структура однородна. Селезенка не увеличена.

Тип. УДАП-1787-20000-93

## СВИДЕТЕЛЬСТВО

Об экстрасенсорной работе Грабового Григория Петровича

Государство: Узбекистан Дата: 1994.11.19

Город или населенный пункт: г. Ташкент

Я, Авагимова Софья Вазгеновна,

государство: Узбекистан

дата рождения: 15.05.1941 г.;

наименование предприятия, адрес предприятия, должность и служебные телефоны:  
Ташкентская Государственная консерватория, педагог,

адрес места жительства и домашний телефон: г. Ташкент, ул. Гоголя, д. 82, тел. 32-01-19;

обратилась к Грабовому Г.П., имеющему паспорт серии III-ОГ № 586058, выданный 01.02.1980 г., удостоверения серия А № 018465 и серии А № 018466 на занятие экстрасенсорной деятельностью по поводу холецистита.

1 января 1994 г. – желчный пузырь – стенки уплотнены. Содержимое – густая желчь.

1 мая – прохожу лечение у экстрасенса Грабового Г.П.. Медикаментозного лечения не проводила.

В сентябре 1994 г. – сделала УЗИ – желчный пузырь обычной формы, полость прозрачна, печень не увеличена.

К настоящему прилагаю следующие документы:

1. От 26 января 1994 г. – НИИ онкологии и радиологии.
2. От 24 октября 1994 г. – научный центр хирургии НИИ Министерства РУз.

(подпись заполнившего свидетельство) Авагимова С.В.

Пронумерованная сторона листа № 537 \_\_\_\_\_

Прямоугольная печать, содержащая следующий текст: “НИИ онкологии и радиологии МЗ УзССР. УзД кабинет”.

Авагимова С. 1941 г.р. 28.01.94 г.

На эхотомограмме расположение печени обычное с четкими контурами, паренхима однородная.

Желчный пузырь овальной формы. Стенки уплотнены. Латеральная стенка утолщена до 7 мм (в N=3 мм). Содержимое – густая желчь.

Поджелудочная железа и селезенка без видимых изменений.

Местоположение, форма и размеры обеих почек обычные. ТПП – 18 мм.

В чашечно-лоханочных системах видны мелкие элементы в виде соли и песка.

Органы малого таза соответствуют возрасту.

Вывод: по данным УЗИ – картина хронического холецистита.

/подпись врача/

Непронумерованная (обратная) сторона листа № 537 \_\_\_\_\_

Научный центр хирургии Министерства здравоохранения Р. У.

Отделение ультразвуковых исследований

ФИО – Авагимова, 1941 года рождения.

Предварительный диагноз – обследование

Тип ультразвуковой системы – Aloka SSD-630

Дата исследования – 21.10.1994 г.

Врач – Азатьян Т.А.

**ЗАКЛЮЧЕНИЕ** – Печень в размерах не увеличена, структура эхонеоднородна. Желчный пузырь обычных размеров, формы, полость прозрачна. Pancreas – контуры ровные, структура эхооднородна. Селезенка не увеличена.