

ВСЕМ ЗАИНТЕРЕСОВАННЫМ ЛИЦАМ

Заявитель : Мушкурман Тоймурза Габриева
(фамилия, имя и отчество полностью)

ЗАЯВЛЕНИЕ
об установлении факта признания
Грабового Григория Петровича
целителем и ясновидящим

Запись о моем рождении была сделана органами загса -----

(указать номер и серию свидетельства рождения)
имею удостоверение личности паспорт ХК-ТН 154003
наименование документа, серия, номер,

В связи с тем, что я обратился(лась) к Грабовому Григорию Петровичу, родившемуся 14 ноября 1963 года в поселке Кировском, Кировского района Чимкентской области Казахской ССР имеющему свидетельство о рождении серии П-ОГ № 463794, паспорт серии П-ОГ № 586058, выданный 01.02.1980 года, заявляю, что Грабовой Григорий Петрович действительно целителем и ясновидящим
(указать дату, место и причину обращения)

заявляю, что Грабовой Григорий Петрович действительно целителем и ясновидящим
смысл = Мушкурман Тоймурза Габриева - Юсуп
(привести доказательства в обосновании заявления)
Врачом - Гоминской областной больницы в городе и области
Белорусского КИМ медицинской факультета и онкологии
в мае 1995 - назначен главой группы - радиологическая
служба, работающая совместно с рентгенологической службой
госпитализации на работу в мае, по месту работы, назначен
на медицинские дела и по месту работы, назначен
в белорусском КИМ медицинской факультета и онкологии
службы врачом в группе рентгенологии и назначен главой
группы, работающей совместно с рентгенологической службой
госпитализации в больницу в мае 1995 года, назначен
в службе рентгенологии в Белорусском КИМ медицинской факультета
и онкологии в мае 1995 года, назначен главой группы
рентгенологии в больнице (госпитализация) назначен на работу
совместно с группой, работающей совместно с рентгенологической

Прошу заверить мое заявление на основании документов удостоверяющих мою личность и на основании вышеизложенных доказательств

Тоймурза (подпись) Мушкурман (фамилия)

1995 / 08 / 03 /
год месяц число

(Исследования: начало см. на основе данного метода)
тениа (10 дней) проведенных ребенку не дали реальных ре-
зультатов - опухоль с верхней части лица перемести-
лась в область шеи.

Прочитав в газете "Свободный мир" от 17 июля 1995 года
материал В. Судакова "Человек-ректен" об экстрасексе
Григории Петровиче Грабовом, я обратился по телефону
к редактору этой газеты Ю. Кирночкину с просьбой
связать меня с Г.П. Грабовым. В. Судаков передал мою про-
сьбу о лечении сына Г.П. Грабовому 3 июля 1995 года. Через
два недели - 17 июля опухоль у сына стала заметно
уменьшаться и через 3 дня совершенно исчезла.

Весь период лечения Г.П. Грабовым моего сына был про-
веден без какого-либо медикаментозного и хирургиче-
ского вмешательства. Я выписал сына из клиник,
забрал домой в Тбилиси и по сей день он не
принимает никаких лекарств и находится дома.
1 сентября 1995 года он пошел в школу и учится
ка "отлично".

По моей просьбе в той же клинике, где лежало
моего сына 24.07.1995г. и 26.07.1995г. ему были прове-
дены контрольные анализы - морфологические исследова-
ния № 19997/95 и № 40392-93, которые показали,
что ни в костном мозге, ни в лимфоузлах ни
на гистологии опухолевых клеток не обнаружено

Сказанное выше подтверждается выпиской эмирзом
и справкой, выданной 10.09.1995, завершающей дет-
ские анализы имени Г.П. Грабовым.



Т. Мушкетеру
10 сентября 1995 года.

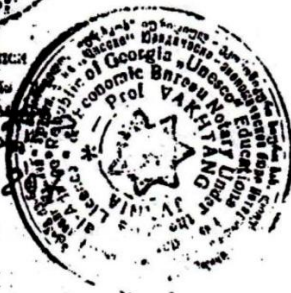14 сентября 1995

Мушкетеру Т.И.

Тбилиси, Грузия

185.000.000

А 711



МИНИСТЕРСТВО ЗДРАВООХРАНЕНИЯ РФ

НАУЧНО-ИССЛЕДОВАТЕЛЬСКИЙ ИНСТИТУТ ОНКОЛОГИИ И МЕДИЦИНСКОЙ РАДИОЛОГИИ

НАПРАВЛЕНИЕ НА МОРФОЛОГИЧЕСКОЕ ИССЛЕДОВАНИЕ

Фамилия, имя, отчество Мухоморова Геражда
Возраст 19 лет Пол жен Отделение дом мед
История болезни № 4776 Дата операции 3.05.95
Объект исследования перешеек шейки (с шейки) матки из шва

Предыдущие цитологические и гистологические исследования (ИИИ, результаты) анализ сарcoma шейки матки

Кратко клинические данные первая группа по поводу рецидива опухоли шейки матки

Диагноз до операции ангиосаркома рnz шейки

Диагноз после операции ангиосаркома

Проведенное лечение (лучевое, химиотерапевтическое, хирургическое)

Дата 3.05.95

Врач Судбинская

МОРФОЛОГИЧЕСКОЕ ИССЛЕДОВАНИЕ № 4776/95

Микроскопическое описание

Микроскопическое описание До операции ангиосаркома шейки матки с метастазами в шейке матки, лимфатических узлах.

Дата

Врач

2974

П.П.ХУСМР5 Зак. 106600 экз. 13.11.92

ЭПИКРИЗ

Мушкудиани Георгий Тимурович, 1985г.р.

Д-з: рабдомиосаркома рото-носоглотки, с поражением скуловой кости справа. Mts в подчелюстные л/у справа, поражении костного мозга. 4стадия.

Поступил с выраженными симптомами интоксикации, с жалобами на сильную боль в костях нижних конечностей.

КТ 6.05.95: опр-ся массивная мягкотканная опухоль носо-ротоглотки 8.5*7.5*6.5 преимущественно справа с прорастанием в правую в/челюстную пазуху, крылонебную ямку, основную пазуху, правую половину полости носа, с разрушением правой скуловой кости, с mts в подчелюстные л/у справа до 2.5*3.0см в D.

6.05.95 R-графия костей таза, бедер: костно-деструктивные изменения не выявлены. Снимки консультированы зав.отд. Голуб Г.Д.

6.05.95 R-графия орг. гр. клетки: без патологии.

5.05.95 конс. невропатолога: жалобы на снижение зрения (ОД - abs), боли в ногах и тазу и при ходьбе (в данный момент не ходит). Правосторонний экзофтальм, мышечная сила в ногах снижена до 2-3б, сухожильные рефлексы D=S; выпадения чувствительности нет. Болезненность в левом бедре и костях таза при выполнении проб Лассега, Мацкевича, Бассермана. Заключ.: mts в кости таза, бедренную кость слева

5.05.95 открытая биопсия в/челюстного л/у справа, биопсия гайморовой пазухи, пункция костного мозга.

Цитолог. закл. №9668/95: россыпи клеток незрелой злокачественной опухоли неэпителиального генеза, которые по своим цитоморфологическим характеристикам соответствуют рабдомиосаркоме. Эл-ты костного мозга, разрушенные дистрофично измененные клетки злокачественной опухоли.

Гистолог. 24537-42: во всех доставленных участках - злокачественная опухоль - альвеолярная рабдомиосаркома. 3.

Миелограмма 5.05.95: на фоне эл-тов костного мозга, отдельно лежащие и в комплексах атипичные клетки.

6.05.95 исследов. спинно-мозговой жидкости: клеточные эл-ты не обнаружены, белок 0.224г/л.

Нейроспецифическая енолаза 235нг/мл

6.05.95 о. ЛОР: злокачественная опухоль верхней челюсти справа с распространением в полость носа, твердое небо, скуловую кость.

15.05.95 о. ЛОР: ротоглотка - опухоль полностью регрессирована. Носоглотка - опр-ся остаток опухоли на своде.

УЗИ брюшной полости 12.05.95: без патологии.

15.05.95 окулист: ОД - экзофтальм осевой, репозиция невозможна. Подвижность глаза в полном объеме. Глазное дно без патологии. Клинически имеется распространение опухоли в правую орбиту, возможно из основной пазухи.

29.05.95 R-грамма придаточных пазух носа. Снижена прозрачность н/2 полостей носа, правой в/челюстной пазухи. Разрушена латеральная стенка правой полости носа, нечетко нижняя стенка правой орбиты, нижняя стенка правой в/челюстной пазухи. В проекции этой пазухи-высокоинтенсивная тень 1-1,5 см. Наружный контур правой скуловой кости нечеткий. Заключение: опухоль носоглотки с распространением в полость носа, правую в/челюстную пазуху, правую скуловую кость, правую орбиту.

3.06.95 остеосцинтиграфия с Tc. Сливающиеся между собой очаги патологически повышенного накопления изотопа соответственно костям основания черепа, в/челюсти и скуловому отростку справа

Вр.



Мужкудиани Георгий Тимурович, 1985г. р. : родители забрали больного в г. Москву на лечение к экстрасенсу Г.П. Грабовому 21.07.95.

После возвращения из Москвы Мужкудиани Г. были сделаны повторные анализы - цитологическое исследование 25.07.95 и 29.07.95 - не показало опухолевых клеток, анализ костного мозга также не показал наличие опухолевых клеток.

Зав. детского отделения  Кочубовский Д. В.

МИНИСТЕРСТВО ЗДРАВООХРАНЕНИЯ РБ
НАУЧНО-ИССЛЕДОВАТЕЛЬСКИЙ ИНСТИТУТ ОНКОЛОГИИ
И МЕДИЦИНСКОЙ РАДИОЛОГИИ

21

НАПРАВЛЕНИЕ НА МОРФОЛОГИЧЕСКОЕ ИССЛЕДОВАНИЕ

Фамилия, имя, отчество Мушкетерова Елена Евгеньевна

Возраст 10 лет Пол жен Отделение гинекология

История болезни № 5377 Дата операции 24.11.85

Объект исследования Пупочная опухоль в виде узла
негемангиомного строения

Предыдущие цитологические и гистологические исследования (№№, результаты)

№ 9668/85 от 01.12.85

Рабдомиосаркома

Кратко клинические данные

Диагноз до операции Рабдомиосаркома овариальной

Диагноз после операции Рабдомиосаркома с метастазами

Проведенное лечение (лучевое, химиотерапевтическое, хирургическое) лучевая терапия

Дата 24.11.85

Врач Защурова

МОРФОЛОГИЧЕСКОЕ ИССЛЕДОВАНИЕ № 19594/85

Макроскопическое описание

Ксантомы

Элементы крови

Врач Тонина

25.11.85

-I-

Газета "РЕЗОНАНС" 5-6 сентября 1995 года. страница №10.

"В ТБИЛИСИ ПРИБЫВАЕТ ГРИГОРИЙ ГРАБОВОЙ"

"Удивить в Тбилиси кого-либо экстрасенсами и обладателями таинственной энергии - довольно-таки трудно. Быть экстрасенсом здесь также привычно и обыденно, как жить без газа или чего-нибудь подобного. У нас тоже есть обладатели и укротители энергии, знаменитые среди знаменитостей, хотя бы Джун Биткаши и т.д. В последнее время ведущие специалисты всего мира всё активнее привлекают таких людей с целью распространения собственной информации. Вроде бы эта таинственная профессия и не должна вызывать удивления, но человек, который послезавтра прибывает в наш город, похоже вызовет большой интерес и изумление.

В Тбилиси и может быть в других местах Грузии многие не слышали имени Григория Грабового, а ведь это-очень интересный человек... Как рассказывает житель Тбилиси Тимур Мушкудиани, надеяться ему было не на кого. Его 10-летний мальчик был поражен рабдомиосаркомой-одним из самых тяжелых и страшных видов рака. Болезнь достигла уже той стадии, когда близким больного только сочувственно улыбаются. Т.Мушкудиани посоветовали перевести ребенка в онкологический центр г.Минска, он так и поступил. Но вот, однажды, будучи в Минске, Тимур купил газету - это был "ДЕЛОВОЙ МИР" от 17 июня 1995 года. Он перелистал газету и нашел довольно объемистую статью. В статье писали о Г.Грабовом. С начала вроде бы ничего! Замечательные экстрасенсорные данные и обладание ясновидением. Оказывается этот молодой человек еще с детства догадывался и понимал всё: наперёд знал есть ли в магазине сыр, или будучи студентом, предвидел Чернобыльскую катастрофу. Видение пришло в библиотеке, во время подготовки к экзаменам и произвело на него страшное впечатление. Конечно-же он никому не сказал об этом - кто бы выслушал провинциального студента? Чудесный феномен, не правда ли? Ясновидение, знание заранее того, что произойдет начиная с судьбы человека и заканчивая континентами и океанами. На страницах "Делового мира" Г.Грабовой говорит: "Любое событие можно изменить. Мои прогнозы не фатальны" Его талант, после студенческой поры, ярко проявился в одном из конструкторских бюро. Затем Г.Грабовой взялся за ещё более великое дело. По сообщению "Делового мира", он может, взглянув на самолёт, точно определить откуда с какого конкретно места и детали самолёт ожидает опасность, где что испорчено. Универсальный экстрасенс Г.Грабовой может точно определить местонахождение пропавшего ребёнка, так, что для этого ему не нужно встречаться ни с матерью пропавшего, ни вообще без какой-либо дополнительной информации. Конечно-же это интересно, но всё-таки к такого рода информациям мы привыкли, но Тимур читал дальше и нашёл фразу: "Для меня рак и насморк не представляют разницы"

/окончание первой страницы, продолжение текста на второй странице/


/Продолжение текста с первой страницы/

говорил Г.Грабовой. А затем следовало перечисление удивительных, труднопредставимых случаев, когда Г.Грабовой превращал неизлечимых от рака людей в абсолютно здоровых. Удивителен был и метод лечения Г.Грабового - ему совершенно не нужно было встречаться с больными, он не исцелял привычными нам движениями руками и т.д.

Т.Мушкудиани раздумывал недолго. Он связался с редакцией газеты и установил адрес Г.Грабового, затем связался с его офисом и прямо из больницы забрал Георгия в Москву. Его предупреждали, что привозить больного не нужно, но разве грузину легко поверить в такое? Встретившись с Г.Грабовым, он обнаружил, что это - ясновидящий и целитель довольно молодого возраста /Г.Грабовому - 32 года/.

Как рассказывает Тимур, мальчик поправился. Сейчас Георгий совершенно здоров и собирается в школу. Тимур рассказывает, что ничего из школьных принадлежностей не купил для Георгия, так как два месяца назад и речи не могло быть не только о школе, но и вообще о том, что Георгий будет ходить. Как рассказывает Георгий, у него постоянная связь со своим целителем, он часто слышит голос Г.Грабового. Оказывается Г.Грабовой и его пациент стали большими друзьями. "Он напоминает мне себя" - оказывается говорит Г.Грабовой. По сообщению Т.Мушкудиани, одной из целей приезда Г.Грабового в Тбилиси является и встреча с "маленьким другом" - в Тбилиси Г.Грабовой прибудет по приглашению отца пациента. А ведь Г.Грабовой человек, известный в мире, он много путешествует и работает, даже в высших эшелонах власти - он лицо принимаемое и желанное, что совершенно не удивительно. Кажется, он единственный человек в мире, которому сам БАБА НАГ ПАЛ уделил 23 минуты /Раджив Ганди удостоился этой чести всего 2 минуты/. Как подчеркивает "Деловой мир", святой благословил его деятельность и признал способствовать единению своей страны /границы Родины он не определил/.

Его появление в Тбилиси очень значительно - говорит Т.Мушкудиани - этот человек во всём мире демонстрирует чудеса, и во время трёхдневного пребывания в Тбилиси постарается многим помочь, тем более, что запланирована его встреча с общественностью города в зале театра имени Грибоедова. Предусмотрено заключение медицинских контрактов с желающими.



ВСЕМ ЗАИНТЕРЕСОВАННЫМ ЛИЦАМ

Заявитель: Мушкудиани Теймураз Георгиевич

ЗАЯВЛЕНИЕ

об установлении факта признания Грабового Григория Петровича

целителем и ясновидящим

Наименование документа, серия, номер, кем и когда выдан документ: имею удостоверение личности: паспорт XIV-ТН № 554003.

В связи с тем, что я обратилась к Грабовому Григорию Петровичу, родившемуся 14 ноября 1963 года в поселке Кировском Кировского района Чимкентской области Казахской ССР (имеющего свидетельство о рождении серии II - ОГ № 463794, паспорт серии III-ОГ № 586058, выданный 01.02.1980 г.) через газету "Деловой мир" по причине болезни сына.

Заявляю, что Грабовой Григорий Петрович действительно излечил моего сына Мушкудиани Георгия, 10 лет.

Врачи Тбилисской онкологической больницы и врачи Белорусского НИИ медицинской радиологии и онкологии в мае 1995 г. поставили сыну диагноз – рабдомиосаркома ротоносоглотки с поражением скуловой кости справа, поражением костного мозга. Ребенок почти ослеп на правый глаз, не мог ходить, жаловался на невозможные боли по всему телу.

В Белорусском НИИ медицинской радиологии и онкологии сыну провели 3 курса химиотерапии и начали делать облучение, когда, видя, что никаких результатов не предвидится, я обратился через газету "Деловой мир" к Григорию Петровичу Грабовому. Корреспондент газеты В. Судаков связался с Грабовым Г.П. 03.06.1995 г. и Грабовой Г.П. приступил к бесконтактному лечению. Через 2 недели, 17 июля опухоли стали заметно уменьшаться и через три дня совершенно исчезли. Многочисленные анализы, проведенные в той же клинике (прилагаются) показали, что ребенок совершенно здоров, никаких раковых клеток нигде не обнаружено.

Прошу заверить мое заявление на основании документов, удостоверяющих мою личность и на основании вышеизложенных доказательств.

(подпись) Мушкудиани Т.Г. 03.08.1995 г.

СВИДЕТЕЛЬСТВО

об экстрасенсорной работе Грабового Григория Петровича,

родившегося 14 ноября 1963 года в поселке Кировском Кировского района Чимкентской области Казахской ССР (имеющего свидетельство о рождении серии II-ОГ №463794).

Место заполнения свидетельства: г. Тбилиси, ул. Каргаретели, 5

Дата: 1995.09.13 Время: 15-30

Я, Мушкудиани Теймураз Георгиевич,

государство: гражданин Республики Грузия,

наименование документа, серия, номер, кем и когда выдан документ: имею удостоверение личности: паспорт XIV-ТН № 554003,

удостоверяю, что Грабовой Григорий Петрович экстрасенсорно - бесконтактным методом излечил моего сына Мушкудиани Георгия от рабдомиосаркомы рото-носоглотки с поражением костного мозга, IV стадия, с метастазированием в кости таза, бедренную кость слева. Доказательства приведены ниже: 3 мая 1995 г. мой сын, Мушкудиани Георгий Теймуразович, 1985 г. рождения был госпитализирован в Научно-исследовательский онкологии и медицинской радиологии Министерства Здравоохранения Республики Беларусь, находящийся по адресу: Минская обл., пос. Боровляны (0172) 65-42-21, где на основании морфологического исследования № 9413/95 от 03.05.1995 г. заведующий детским отделением этой же клиники Д.В. Кочубинский установил диагноз: “Эмбриональная рабдомиосаркома верхней челюсти справа”. Анализ компьютерной томографии, проведенный 06.05.95 г. определил массивную мягкотканную опухоль рото-носоглотки 8,5x7,5x6,5 преимущественно справа с прорастанием в правую верхнечелюстную пазуху, крылонебную ямку, основную пазуху, правую половину полости носа, с разрушением правой скуловой кости, с метастазами в подчелюстные лимфоузлы справа до 2,5x3,0 см в диаметре. Цитологическое заключение № 9668/95 от 06.05.95 г. показало россыпи клеток незрелой злокачественной опухоли неэпителиального генеза, по своим характеристикам соответствующее рабдомиосаркоме. Гистологическое исследование 24537-42 от 05.05.1995 г. показало – во всех доставленных участках – злокачественная опухоль, альвеолярная рабдомиосаркома. Миелограмма, проведенная 05.05.1995 г. (отражена в выписном эпикризе и истории болезни), показала на фоне элементов костного мозга отдельно лежащие и в комплексах атипичные клетки. Ребенку было назначено лечение химиотерапией и облучением по протоколу CW1-91. Три курса химиотерапии

(продолжение на следующей странице)

Круглая печать, содержащая следующий текст: “Республика Грузия. Фонд образования ЮНЕСКО. Юридическо - экономическое бюро. Нотариус по государственной лицензии В. Жвания”

Непронумерованная (обратная) сторона листа № 630_____

(продолжение: начало см. на обороте данного листа)

и облучения (10 грей), проведенных ребенку не дали реальных результатов – опухоль с верхней части лица переместилась в область шеи.

Прочитав в газете “Деловой мир” от 17.06.1995 г. материал В. Судакова “Человек-рентген” об экстрасенсе Григории Петровиче Грабовом, обратился по телефаксу к редактору этой газеты Ю. Кирпичникову с просьбой связать меня с Грабовым Г.П. В. Судаков передал мою просьбу о лечении сына Г.П. Грабовому 03.07.1995 г. Через две недели – 17 июля опухоли у сына стали заметно уменьшаться и через 3 дня совершенно исчезли.

Весь период лечения Г.П. Грабовым моего сына был проведен без какого-либо медикаментозного и хирургического вмешательства Я выписал сына из клиники, забрал домой в Тбилиси и по сей день он не принимает никаких лекарств и находится дома. 1 сентября 1995 г. он пошел в школу и учится на “отлично”.

По моей просьбе в той же клинике, где лечился мой сын 24.07.1995 г. и 26.07.1995 г. ему были проведены контрольные анализы – морфологические исследования № 19997/95 и № 40392-93, которые показали, что ни в костном мозге, ни в лимфоузлах, ни на челюсти опухолевых клеток не обнаружено.

Сказанное выше подтверждается выписным эпикризом и справкой, выданной 10.08.1995 г. заведующим детским отделением клиники Д.В. Кочубинским.

(подпись) Мушкудиани Т.Г. 13.09.1995 г.

Круглая печать, содержащая следующий текст: “Республика Грузия. Фонд образования ЮНЕСКО. Юридическо - экономическое бюро. Нотариус по государственной лицензии В. Жвания”

Штамп нотариальной конторы: 11 сентября 1995 года я, Вахтанг Жвания, нотариус по гос. лицензии, г. Тбилиси, свидетельствую подлинность подписи гр. Мушкудиани Теймураза Георгиевича, которая сделана в моем присутствии. Личность подписавшего документ установлена.

Документ зарегистрирован в реестре за №4-807.

Взыскано по тарифу 185000

Круглая печать, содержащая следующий текст: "Республика Грузия. Фонд образования ЮНЕСКО. Юридическо - экономическое бюро. Нотариус по государственной лицензии В. Жвания" /подпись/
В. Жвания

Пронумерованная сторона листа № 631 _____

МИНИСТЕРСТВО ЗДРАВООХРАНЕНИЯ РБ
НАУЧНО-ИССЛЕДОВАТЕЛЬСКИЙ ИНСТИТУТ ОНКОЛОГИИ
И МЕДИЦИНСКОЙ РАДИОЛОГИИ
НАПРАВЛЕНИЕ НА МОРФОЛОГИЧЕСКОЕ ИССЛЕДОВАНИЕ

Фамилия, имя, отчество: Мушкудиани Георгий. Возраст: 10 лет. Пол: муж. Отделение: дет. каб.
Дата операции: 03.05.1995 г. Объект исследования: пересмотр стекол (6 стекол) мазки из неба.

Предыдущие цитологические и гистологические исследования: эмбриональная саркома верхней челюсти.

Кратко клинические данные: первичная диагностика по поводу злокачественной опухоли верхней челюсти справа.

Диагноз: Эмбриональный RMS верхней челюсти справа.

Дата: 03.05.1995 г. Врач: Кочубинский

МОРФОЛОГИЧЕСКОЕ ИССЛЕДОВАНИЕ № 9413/95

Микроскопическое описание: На фоне элементов крови найдены дистрофичные клетки злокачественной низкодифференцированной опухоли, вероятнее всего, неэпителиального генеза.

03.05.1995 г. (подпись врача)

Пронумерованная сторона листа № 632 _____

ЭПИКРИЗ

МУШКУДИАНИ ГЕОРГИЙ ТИМУРОВИЧ, 1985 г. р.

Диагноз: рабдомиосаркома рото-носоглотки, с поражением скуловой кости справа. Mts в подчелюстные л/у справа, поражение костного мозга, 4 стадия.

Поступил с выраженными симптомами интоксикации, с жалобами на сильную боль в костях нижних конечностей.

КТ 06.05.95: опр-ся массивная мягкотканная опухоль носо-ротоглотки 8,5x7,5x6,5 преимущественно справа с прорастанием в правую в/челюстную пазуху, крылонебную ямку, основную пазуху, правую половину полости носа, с разрушением правой скуловой кости, с mts в подчелюстные л/у справа до 2,5x3,0 см в D.

06.05.95 R-графия костей таза, бедер: костно-деструктивные изменения не выявлены. Снимки консультированы зав. отд. Голуб Г.Д.

06.05.95 R-графия орг. гр. клетки: без патологии.

05.05.95 конс. невропатолога: жалобы на снижение зрения (ОД-abs), боли в ногах и тазу и при ходьбе (в данный момент не ходит), правосторонний экзофтальм, мышечная сила в ногах снижена до 2-3б, сухожильные рефлексы D=S; выпадения чувствительности нет. Болезненность в левом бедре и костях таза при выполнении проб Лассега, Мацкевича, Бассермана. Заключ.: mts в кости таза, бедренную кость слева.

05.05.95 открытая биопсия в/челюстного л/у справа, биопсия гайморовой пазухи, пункция костного мозга.

Цитологическое закл. № 9668/95: россыпи клеток незрелой злокачественной опухоли неэпителиального генеза, которые по своим цитоморфологическим характеристикам соответствуют рабдомиосаркоме. Элементы костного мозга, разрушенные, дистрофично измененные клетки злокачественной опухоли.

Гистолог. 24537-42: во всех доставленных участках злокачественная опухоль - альвеолярная рабдомиосаркома.

Миелограмма 05.05.95: на фоне элементов костного мозга, отдельно лежащие и в комплексах атипичные клетки.

06.05.95 исследование спинно-мозговой жидкости: клеточные элементы не обнаружены, белок 0,224г/л.

Нейроспецифическая енолаза 235 нг/мл.

06.05.95 о. ЛОР: злокачественная опухоль верхней челюсти справа с распространением в полость носа, твердое небо, скуловую кость.

15.05.95 о. ЛОР: ротоглотка - опухоль полностью регрессирована, носоглотка - определяется остаток опухоли на своде.

УЗИ брюшной полости 12.05.95: без патологии.

15.05.95. окулист: ОД - экзофтальм осевой, репозиция невозможна. Подвижность глаза в полном объеме. Глазное дно без патологии. Клинически имеется распространение опухоли в правую орбиту, возможно из основной пазухи

29.05.95 R-грамма придаточных пазух носа. Снижена прозрачность н/2 полостей носа, правой в/челюстной пазухи. Разрушена латеральная стенка правой полости носа, нечетко нижняя стенка правой орбиты, нижняя стенка правой в/челюстной пазухи, в проекции этой пазухи - высокоинтенсивная тень 1-1,5 см. Наружный контур правой скуловой кости не четкий. Заключение: опухоль носоглотки с распространением в полость носа, правую в/челюстную пазуху, правую скуловую кость, правую орбиту.

06.95. Остеосцинтиграфия с Tc. Сливающиеся между собой очаги патологически повышенного накопления изотопа соответственно костям основания черепа, в/челюсти и скуловому отростку справа.

(подпись) Вр. Кочубинский

Круглая печать, содержащая следующий текст: "Научно-исследовательский институт онкологии и медицинской радиологии РБ". Для справок.

Непронумерованная (обратная) сторона листа № 632_____

Мушкудиани Георгий Тимурович, 1985 г. рождения: родители забрали больного в г. Москву на лечение к экстрасенсу Грабовому Г.П. 21.07.1995 г.

После возвращения из Москвы Мушкудиани Г. были сделаны повторные анализы - цитологическое исследование 25.07.1995 г. и 29.07.1995 г. - не показало опухолевых клеток, анализ костного мозга также не показал наличие опухолевых клеток.

Зав. детского отделения (подпись) Кочубинский Д.В.

Круглая печать, содержащая следующий текст: "Научно-исследовательский институт онкологии и медицинской радиологии РБ". Для справок.

Пронумерованная сторона листа № 633 _____

МИНИСТЕРСТВО ЗДРАВООХРАНЕНИЯ РБ
НАУЧНО-ИССЛЕДОВАТЕЛЬСКИЙ ИНСТИТУТ ОНКОЛОГИИ
И МЕДИЦИНСКОЙ РАДИОЛОГИИ
НАПРАВЛЕНИЕ НА МОРФОЛОГИЧЕСКОЕ ИССЛЕДОВАНИЕ

Фамилия, имя, отчество: Мушкудиани Георгий. Возраст: 10 лет. Пол: муж. Отделение: дет. История болезни: № 5347. Дата операции: 24.07.1995 г. Объект исследования: пунктат опухолевого узла подчелюстного справа. Предыдущие цитологические и гистологические исследования: № 9668/95 от 06.05.95 г. - рабдомиосаркома.

Диагноз: Рабдомиосаркома авльеоллярная ротоносоглотки с поражением правой скуловой кости и mts в лимфоузлы.

Дата: 24.07.1995 г. /подпись врача/

МОРФОЛОГИЧЕСКОЕ ИССЛЕДОВАНИЕ № 19997/95

Микроскопическое описание: лимфоидные элементы не найдены.

25.07.1995 г. (подпись врача) Штамп: Элементы крови врач (подпись)

Пронумерованная сторона листа № 634 _____

Статья из газеты на грузинском языке.

Пронумерованная сторона листа № 635 _____

Газета "РЕЗОНАНС" 5-6 сентября 1995 года, страница № 10.

"В ТБИЛИСИ ПРИБЫВАЕТ ГРИГОРИЙ ГРАБОВОЙ"

"Удивить в Тбилиси кого-либо экстрасенсами и обладателями таинственной энергии довольно-таки трудно. Быть экстрасенсом здесь также привычно и обыденно, как жить без газа или чего-нибудь подобного. У нас тоже есть обладатели и укротители энергии, знаменитые среди знаменитостей, хотя бы Джуна Биткаши и т.д. В последнее время ведущие специалисты всего мира все активнее привлекают таких людей с целью распространения собственной информации. Вроде бы эта таинственная профессия и не должна вызывать удивления, но человек, который послезавтра прибывает в наш город, похоже вызовет большой интерес и изумление.

В Тбилиси и может быть в других местах Грузии многие не слышали имени Григория Грабового, а ведь это очень интересный человек... Как рассказывает житель Тбилиси Тимур Мушкудиани, надеяться ему было не на кого. Его 10-летний мальчик был поражен рабдомиосаркомой - одним из самых тяжелых и страшных видов рака. Болезнь достигла уже той стадии, когда близким больного только сочувственно улыбаются. Т. Мушкудиани посоветовали перевести ребенка в онкологический центр г. Минска, он так и поступил. Но вот, однажды, будучи в Минске, Тимур купил газету - это был "ДЕЛОВОЙ МИР" от 17 июня 1995 года. Он перелистал газету и нашел довольно объемистую статью. В статье писали о Г. Грабовом. С начала вроде бы ничего!

Замечательные экстрасенсорные данные и обладание ясновидением. Оказывается, этот молодой человек еще с детства догадывался и понимал все: наперед знал, есть ли в магазине сыр, или, будучи студентом, предвидел Чернобыльскую катастрофу. Видение пришло в библиотеке, во время подготовки к экзаменам и произвело на него страшное впечатление. Конечно же, он никому не сказал об этом - кто бы выслушал провинциального студента? Чудесный феномен, не правда ли? Ясновидение, знание заранее того, что произойдет, начиная с судьбы человека и заканчивая континентами и океанами. На страницах "Делового мира" Г. Грабовой говорит: "Любое событие можно изменить. Мои прогнозы не фатальны". Его талант, после студенческой поры, ярко проявился в одном из конструкторских бюро. Затем Г. Грабовой взялся за еще более великое дело. По сообщению "Делового мира", он может, взглянув на самолет, точно определить, откуда, с какого конкретно места и детали самолет ожидает опасность, где что испорчено. Универсальный экстрасенс Г. Грабовой может точно определить местонахождение пропавшего ребенка, так, что для этого ему не нужно встречаться ни с матерью пропавшего, ни вообще без какой-либо дополнительной информации. Конечно же это интересно, но все-таки к такого рода информации мы привыкли, но Тимур читал дальше и нашел фразу: "Для меня рак и насморк не представляют разницы", -

(окончание первой страницы, продолжение текста на второй странице)

Непронумерованная (обратная) сторона листа № 635_____

(Продолжение текста с первой страницы)

говорил Г. Грабовой. А затем следовало перечисление удивительных, труднопредставимых случаев, когда Г. Грабовой превращал неизлечимых от рака людей в абсолютно здоровых. Удивителен был и метод лечения Г. Грабового - ему совершенно не нужно было встречаться с больными, он не исцелял привычными нам движениями руками и т.п.

Т. Мушкудиани раздумывал недолго. Он связался с редакцией газеты и установил адрес Г. Грабового, затем связался с его офисом и прямо из больницы забрал Георгия в Москву. Его предупреждали, что привозить больного не нужно, но разве грузину легко поверить в такое? Встретившись с Г. Грабовым, он обнаружил, что это - ясновидящий и целитель довольно молодого возраста (Г. Грабовому - 32 года).

Как рассказывает Тимур, мальчик поправился. Сейчас Георгий совершенно здоров и собирается в школу. Тимур рассказывает, что ничего из школьных принадлежностей не купил для Георгия, так как два месяца назад и речи не могло быть не только о школе, но и вообще о том, что Георгий будет ходить. Как рассказывает Георгий, у него постоянная связь со своим целителем, он часто слышит голос Г. Грабового. Оказывается, Г. Грабовой и его пациент стали большими друзьями. "Он напоминает мне себя", - оказывается, говорит Г. Грабовой. По сообщению Т. Мушкудиани, одной из целей приезда Г. Грабового в Тбилиси является и встреча с "маленьким другом" - в Тбилиси Г. Грабовой прибудет по приглашению отца пациента. А ведь Г. Грабовой - человек, известный в мире, он много путешествует и работает, даже в высших эшелонах власти он лицо принимаемое и желанное, что совершенно не удивительно. Кажется, он единственный человек в мире, которому сам БАБА НАГ ПАЛ уделил 23 минуты (Раджив Ганди удостоился этой чести всего 2 минуты). Как подчеркивает "Деловой мир" святой благословил его деятельность и призвал способствовать единению своей страны (границы Родины он не определил).

"Его появление в Тбилиси очень значительно, - говорит Т. Мушкудиани, - этот человек во всем мире демонстрирует Чудеса, и во время трехдневного пребывания в Тбилиси постарается многим помочь, тем более, что запланирована его встреча с общественностью города в зале театра имени Грибоедова. Предусмотрено заключение медицинских контрактов с желающими.

Штамп нотариальной конторы: Я, нотариус по Гос. лицензии М.А. Мгеладзе, свидетельствую верность перевода данного текста с грузинского на русский язык.

Документ зарегистрирован в реестре за № 1-23.

2 октября 1995 г. (подпись) Нотариус по Гос. лицензии М.А. Мгеладзе

Круглая печать, содержащая следующий текст: "Нотариус по Гос. лицензии М.А. Мгеладзе".